UNGUIS INCARNATUS

Ätiologie, Pathologie,
Therapie des eingewachsenen Nagels.

INAUGURAL-DISSERTATION

DER

HOHEN MEDIZINISCHEN FAKULTÄT

DER

UNIVERSITÄT BASEL

ZUR ERLANGUNG DER DOCTORWÜRDE

VORGELEGT VON

HERMAN SCHNITTER, MED. PRACT.

VON ZÜRICH.

BASEL

Buchdruckerei Kreis, Petersgraben 21

1898.

UNGUIS INCARNATUS

Ätiologie, Pathologie,
Therapie des eingewachsenen Nagels.

INAUGURAL-DISSERTATION

DER

HOHEN MEDIZINISCHEN FAKULTÄT

DER

UNIVERSITÄT BASEL

ZUR ERLANGUNG DER DOCTORWÜRDE

VORGELEGT VON

HERMAN SCHNITTER, MED. PRACT.
VON ZÜRICH.

BASEL
Buchdruckerei Kreis, Petersgraben 21
1898.

MEINEM LIEBEN VATER GEWIDMET.

Digitized by the Internet Archive
in 2026

https://archive.org/details/IA41548622_0175

1. Ätiologie.

Der eingewachsene Nagel ist wegen seiner Häufigkeit, seiner grossen Schmerzhaftigkeit, der Schwierigkeit und Umständlichkeit seiner palliativen Behandlung und seiner grossen Neigung zu Recidiven von Alters her Gegenstand eingehendsten Studiums und zahlloser Behandlungsversuche gewesen, und bis in die neueste Zeit vergeht kaum ein Jahr, ohne dass von irgend einer Seite eine Abänderung in der Auffassung von seinem Entstehen und Wesen oder eine mehr oder weniger belangreiche Modifikation bestehender Behandlungsweisen vorgeschlagen würde.

Besonders die Militärchirurgie hat sich viel mit einem Leiden beschäftigt, das ja gerade mit Vorliebe das Geschlecht und die Altersstufe befällt, die zur Ableistung militärischer Pflichten berufen sind, und das auch eine der wichtigsten Eigenschaften des Soldaten, die Marschfähigkeit, in hohem Grade beeinträchtigt.

Vor allem haben französische und amerikanische Militär- und Civilärzte viel über Pathologie und Therapie des Unguis incarnatus geschrieben[1]), was wohl mit dem Umstande zusammenhängen dürfte, dass Frankreich und die Vereinigten Staaten diejenigen unter den Kulturländern sind, wo durchwegs am meisten Wert auf einen zierlich aussehenden Fuss gelegt wird, und wo von den Reichen

[1]) Ein sehr reichhaltiges, mehrere hundert Nummern umfassendes Litteraturverzeichnis findet sich im Index-Catalogue of the library of the Surgeon-General's Office United States Army, Washington 1888, Band IX unter Nails (Ingrowing), worin Autoren aller Länder vorkommen, aber Amerikaner und Franzosen überwiegen.

die höchsten Preise für möglichst elegante, d. h. handschuhartig dem Fuss anliegende und ihn einschnürende Fussbekleidung gezahlt werden, während die weniger gut Situierten den gleichen Zweck durch fabrikmässig in eleganten, aber nicht den individuellen Fussverhältnissen angepassten Formen hergestelltes, also noch ungünstiger einwirkendes Schuhwerk zu erreichen suchen.

In der That, so sehr auch die Ansichten der Autoren über die Ätiologie des eingewachsenen Nagels, der ja in weitaus den meisten Fällen ein Zehennagel ist, in manchen Punkten von einander abweichen, und wenn auch der eine dieses, der andere jenes ätiologische Moment mehr in den Vordergrund zu schieben bestrebt ist, darin, ungeeigneter Fussbekleidung den ersten Platz unter diesen ursächlichen Momenten anzuweisen, scheinen mir so ziemlich alle übereinzukommen.

Nur *Bloch*[1]) will schlecht sitzende Schuhe höchstens in zweiter Linie und mehr als begünstigendes denn als eigentlich ursächliches Moment bei der Ausbildung eines Unguis incarnatus gelten lassen, wobei er auf die, später zu besprechenden, Fälle hinweist, in denen seit längerer Zeit das Bett Hütende von Incarnatio unguis befallen wurden. Er meint, dass in den meisten Fällen eine durch die Nageltoilette mit Messer oder Schere hervorgebrachte solutio continui mit nachfolgender Infektion anzuschuldigen sei. So will er auch bemerkt haben, dass zwar am linken Fuss fast stets der fibuläre, am rechten aber öfter der tibiale Zehenrand der betroffene sei, weil die meisten Menschen die Schere mit der rechten Hand führen und so am linken Fuss leichter den äussern, am rechten leichter den innern Zehenrand verletzen. Letztere Angabe, so plausibel sie klingt, habe ich von keiner Seite bestätigt gefunden, und auch die weit überwiegende Mehrzahl der in meinem Schlusskapitel zu besprechenden, auf der Basler chirurg. Poliklinik zur Be-

[1]) Bemarkningen on den «indgroede Negl» paa Stoortaaen, von *Oskar Bloch*. Hospitalstidende, 1895 (Kopenhagen).

handlung gekommenen Fälle zeigen die Incarnation auf der äusseren, also vom Schuh an die zweite Zehe angepressten Seite der Grosszehe, gleichgiltig welchen Fusses.

Schlegtendal[1]) ist der Ansicht, dass die zumeist sich findende Einseitigkeit des Übels gegen die ätiologische Wichtigkeit engen Schuhzeugs spreche, da doch fast stets beide Stiefel gleich gestaltet seien. Sehr überzeugend dürfte dieses Argument wohl kaum zu nennen sein, da natürlich nicht jede Gelegenheit zur Entstehung eines Leidens auch wirklich dazu führt, und da andererseits die Fälle, wo das Übel beidseitig auftritt, doch auch durchaus nicht zu den Seltenheiten gehören.[2])

Starcke[3]) schildert den durch enge und besonders durch vorne spitz zulaufende Schuhe bewirkten Vorgang, der zum «Einwachsen» des Zehennagels führt, nachdem er gezeigt hat, dass die natürliche Richtung des Hallux die Fortsetzung der Richtung seines Mittelfussknochens, eine entschieden mediale, mit der sagittalen einen spitzen Winkel bildende sei, dass aber die laterale Ablenkung des Hallux heutzutage das charakteristische Merkmal des kultivierten Europäers bilde. «Während die Grosszehe selbst an ihrer medialen Innenseite vor dem andrängenden Stiefel weichen muss, bedrängen ihre laterale Seite die vereinten Kleinzehen und quetschen deren Weichteile gegen den Nagel, sodass derselbe in das eigene Fleisch gebohrt wird. Drückt der Stiefel gegen die mediale obere Nagelkante, so dreht sich dann der ganze Nagel. Die veränderte Wachstumsrichtung befördert nun das Einwachsen, wie man sagt, des Nagels. Wir finden die ersten Erscheinungen dieses Übels stets an der lateralen, an der Zehenseite des Halluxnagels, nicht an der Stiefelseite. Erst bei noch grösserer Raumbeengung, wenn die Grosszehe nicht weiter vor dem andrängenden

---

[1]) *Schlegtendal.* Zur Behandlung des eingewachsenen Grosszehennagels. Deutsche mediz. Wochenschrift, 1884.

[2]) Vide Kapitel 4.

[3]) Oberstabsarzt *Starke:* Die Missgestaltung der Füsse durch unzweckmässige Bekleidung (Sammlung klinischer Vorträge No. 194.)

Leder ausweichen kann, werden seine Weichteile auch an der medialen Seite gegen den Nagel angezwängt, so dass nun beide Seiten des Nagels in die Weichteile einwachsen. Meist sind wiederholte Attacken angestrengten Marsches, Tanzens etc. nötig, in den Weichteilen des Zehen chronische Entzündung, ödematöse Schwellung, Wucherung mit nachfolgendem Druckzerfall hervorzurufen, um das Übel mehr und mehr zu steigern.»

Auch *Hildebrandt*[1]) empfiehlt nach Erfahrungen, die er an sich selbst und Andern gemacht, als Prophylaxe und zur Verhütung von Recidiven passendes Schuhwerk, vor Allem den von Starcke angegebenen «naturgemässen Stiefel». Dieser Autor weist dabei auf einen weiteren, durch die Knappheit der Fussbekleidung hervorgerufenen Umstand hin, den ich auch von vielen andern Seiten herangezogen finde. Häufig ist die zweite Zehe in der Nagelphalanx um ihre Längsachse medialwärts gedreht, sodass der Nagel, statt nach oben, nach oben und innen sieht. Die Grosszehe bildet über der zweiten Zehe einen Wulst, gegen welchen von unten und von der Seite her diese gepresst wird. *Le Fort*[2]) stellt dieses «Reiten» der ersten Zehe auf der zweiten sogar als wichtigste Ursache der Incarnatio unguis dar, und *Dardignac*[3]) spricht als ätiologisch sehr wichtig von der Gewohnheit französischer Soldaten, die Zehen überzuschlagen, um die Füsse klein erscheinen zu lassen. Hierbei liegt, wie Dardignac betont, die zweite Zehe auf der ersten oder die erste und dritte auf der zweiten, während bei dem angebornen chevauchement der Zehen die fünfte über die vierte geschlagen ist. Bei 2% aller von diesem Autor, einem französischen Regimentsarzt, untersuchten Soldaten fand er mehr oder weniger hochgradige Incarnatio, viel häufiger aber «bei Stadtkindern

[1]) Über das Einwachsen des Grosszehennagels. Deutsche medizin. Wochenschrift, 1884.

[2]) Le Fort, Manuel de Médecine opératoire, 1888.

[3]) Réflexions sur l'ongle incarné. Quelques-unes de ses causes et sa cure radicale. Revue de Chirurgie, 1895.

trotz peinlichster Sauberkeit als bei Bauernsöhnen trotz dickem Schmutz.»

Weiterhin spielt bei der Entstehung des Unguis incarnatus gewiss in vielen Fällen unzweckmässiges Beschneiden des Nagels an seinem vorderen und namentlich an seinem seitlichen Rande eine wichtige Rolle. Ist der Nagel zu kurz beschnitten, so wird bei jedem Schritte, in dem Augenblick, wo die Last des ganzen Körpers auf die aufgesetzten Zehen drückt, die Pulpa der Zehe, die bei normalem Nagel in toto niedergedrückt wird, sich gegen den Nagelrand aufwulsten, und es wird dort leicht zu einer Excoriation kommen, der es an Gelegenheit, sich zu verunreinigen, nicht mangeln wird, wie auch die fortwährende Wiederholung des beschriebenen Vorganges ihre Ausheilung verhindert. Noch viel leichter wird all dies eintreten, wenn der Nagel nicht nur zu kurz, sondern auch unregelmässig, zackig beschnitten, oder gar angeschnitten und dann nach der Seite hin abgerissen worden ist.

Richtig scheint mir auch die von *Nicaise*[1]) reproduzierte Bemerkung *Boyer's* zu sein, wonach das häufig geübte rundliche Beschneiden des Nagels zu verwerfen sei. Wenn man den Nagel eckig beschneidet, so befindet sich der Winkel, den die beiden Seiten des Nagels bilden, vor dem seitlichen Falz, der also nicht verletzt werden kann; ist er aber rund beschnitten, so liegt dieser Winkel weiter hinten und in der Tiefe der Rinne, wo also zu einer Verwundung viel mehr Gelegenheit ist. Da aber doch auch nicht ganz selten die Granulation gar nicht an der Spitze des Nagelfalzes, sondern an dessen proximalen Ende gelegen ist, so ist die Behauptung Boyer's, dass das runde Beschneiden die Hauptursache für Incarnation sei, ebenso wenig zuzugeben, wie die Theorie Le Fort's von dem fast alleinigen Schuldsein des Reitens der ersten Zehe auf der zweiten oder die Behauptung von Bloch, dass fast immer Scherenstiche den Anstoss zur Incarnation lieferten.

[1]) De l'ongle incarné. Revue de chirurgie, 1893.

Leichtere und schwerere Verletzungen mit nachfolgender Infektion und Unterhaltung des entzündlichen Zustandes durch Druckreizung treten erwiesenermassen[1]) auch in manchen Fällen als Ursache eines Unguis incarnatus auf, ebenso wie auch rein entzündliche Reizungen, z. B. nach Erfrieren als Ursache angegeben werden. Das häufige Zusammentreffen von Schweissfüssen mit eingewachsenen Nägeln dürfte wohl auch hier zu erwähnen sein, da die Zersetzungsprodukte des Schweisses vielleicht direkt als entzündliche Reize wirken (neben ihrer prädisponierenden Wirkung durch Maceration der Haut).[2])

Zu all diesen eigentlichen, direkten, von aussen einwirkenden Ursachen können oder müssen innere, d. h. in dem betreffenden Individuum selbst liegende Ursachen hinzukommen, die die Einwirkung jener ersteren erleichtern oder auch wohl überhaupt erst möglich machen.

Die Erfahrungsthatsache, dass jugendliches Alter und männliches Geschlecht zur Erkrankung an Incarnatio unguis disponieren, hat man damit zu erklären gesucht, dass in den betreffenden Fällen der Nagel zu schnell wachse oder dass das Längenwachstum des Fusses zu rapide vor sich gehe.[3]) Das ganz auffallende Überwiegen der Altersstufe von 15—20 Jahren (42 unter insgesamt 70 von mir gesammelten Fällen) dürfte aber doch wohl auch darauf zu beziehen sein, dass es einerseits die Zeit gesteigerter physiologischer Anforderungen an den Organismus und daraus resultierender chlorotischer und anämischer Erkrankungen ist, und dass andererseits für die meisten Menschen in dieser Zeit auch

[1]) Es sind hier u. a. eine Reihe von Fällen beobachtet worden, wo nach einem schweren Trauma (Huftritt, Quetschung durch ein Wagenrad u. dgl.) sich eine akute Entzündung in dem vorher gesunden Nagelfalz entwickelte, die einen mässig progredierten Charakter hatte und später in einen einfachen chronischen Unguis incarnatus überging.

[2]) Manche Autoren erwähnen auch Syphilis unter den Ursachen der Incarnatio unguis, während die meisten dahin übereinkommen, dass die Paronychia syphilitica pathologisch und therapeutisch vom Unguis incarnatus scharf zu trennen ist.

[3]) Gosselin, Clinique chirurgicale de l'hôpital de la Charité; Tome 1, 1873, und Poncet de Lyon, Communication sur l'ongle incarné in Procès verbaux du congrès de chirurgie, Paris 1888.

der selbständige Erwerbskampf beginnt mit seinen Anstrengungen, Entbehrungen und Vernachlässigungen, die ihnen bis dahin durch die Eltern mehr oder weniger ferngehalten wurden und später von dem gefestigteren Organismus leichter ertragen werden.

Erblichkeit scheint eine geringe Rolle zu spielen. Ich finde darüber nur Angaben bei *Dardignac* [1]), der an 3% der von ihm daraufhin geprüften sehr zahlreichen Fälle Vererbung constatiert hat, und bei *Albrecht*[2]), der eine Familie in Westfalen kennt, in der das Übel schon seit drei Generationen beobachtet wird.

Begünstigend wirken eine starke quere Convexität des Nagels und tiefes Eingeschnittensein der Nagelfalze, sowie leichte Beweglichkeit der freien Nagelränder in ihren Falzen, während flach aufliegende, aber nicht zu breite und seitlich wenig tief eindringende Nägel viel weniger gefährdet sind. Es ist dies umso begreiflicher, als ja ohnehin bei der beim Gehen sich vollziehenden Abwickelung des zurückstehenden Fusses vom Boden die eng im Schuh an einander gepressten Zehen die natürliche Breitdrückung der grossen Zehe nicht gestatten, sodass deren Nagel sich stärker wölben muss, seine Ränder sich mehr senkrecht abwärts stellen und von oben auf und in die Weichteile gedrückt werden.

Ähnlich verhält es sich wohl auch in den nicht seltenen Fällen, wo Plattfüssigkeit als Ursache der Incarnation angegeben wird, da die breiten Zehen der Plattfüssigen auch die natürliche Verbreiterung beim Abwickeln des Fusses vom Boden nicht gestatten. Nach *König*[3]) berichtet übrigens *Gibney* von Plattfüssigen mit Plattfussbeschwerden, die nach Operation eines Nagelgeschwürs heilten. Hier wäre also die Incarnation das primäre Leiden gewesen. War dabei der Plattfuss etwa dadurch veranlasst, dass die

---

[1]) loco citato.
[2]) Würzburger Inaugural-Dissertation 1886.
[3]) Lehrbuch der speziellen Chirurgie.

Leidenden den Fuss proniert hielten, um die Grosszehe etwas von der zweiten zu entfernen, und dass sich so allmälig eine Pronationskontractur und damit ein Plattfuss ausbildete?

Nicaise[1]) will eine bei Kindern und Adolescenten von ihm nicht selten beobachtete breit abgeplattete Form der Pulpe der Grosszehe (Spatelform, wie er es nennt) mit in die erste Reihe der prädisponierenden Momente gestellt wissen.

Auch Diabetes, anämische und lymphatische Constitution werden in diesem Sinne von vielen Seiten erwähnt. Ferner Zartheit der Haut, mangelhafte Fussreinigung, habituelle Fussschweisse (die oben auch schon unter den direkten Ursachen angeführt wurden).

Endlich soll nach *Bardeleben* eine angeborene falsche Wachstumsrichtung der Hornzellen des Nagelgewebes als Ursache für das Zustandekommen der Incarnation in vielen Fällen anzusprechen sein. Gerade bei Männern, die sich weder mit engen Schuhen plagten, noch eine besonders empfindliche Haut hätten, wie Landleuten, Matrosen u. dgl. komme das Übel gar nicht selten vor und sei dort nur in der Weise zu erklären, dass die zelligen Elemente des Nagels, statt gerade nach vorne zu wachsen, in eine schräge Richtung geraten seien, vielleicht in Folge eines auf der entgegengesetzten Seite des Nagelfalzes ausgeübten Druckes. Wieweit diese sonst nirgends erörterte Hypothese richtig ist, vermag ich nicht anzugeben; nötig zur Erklärung des Vorkommens der Incarnation bei genannten Berufsklassen ist sie jedenfalls nicht, da dafür ja schlechtes Beschneiden oder gar Abreissen der Nägel, Fussschweiss etc. völlig ausreichen, und auch der weite, aber schlecht den Formen des Fusses angepasste, faltige und harte Schuh der Landleute wohl kaum als ideale Fussbekleiduug angesehen werden kann. Übrigens deutet ja der Autor selbst am Schlusse seiner Ausführungen auf die Möglichkeit hin, dass

[1]) l. c.

auch hier ein häufig einwirkender Druck das Primäre des ganzen Vorgangs sein dürfte.

Endlich finden wir aber eine Reihe gut verbürgter Fälle, wo das Bett hütende, also keiner jener äussern Ursachen ausgesetzte Menschen an Incarnatio unguis erkrankten. So erzählt *Steinbrügge* in Hamburg von einer an Osteomalacie leidenden Dame, die im vierten Jahre ihrer Bettlägerigkeit von Einwachsen beider Grosszehennägel betroffen wurde. *Reclus*[1]) berichtet von einem 12jährigen Mädchen, das nach sehr schwerem Typhus mit Rückfällen nach den ersten Gehversuchen einen eingewachsenen Nagel mit fungöser Wucherung bekam.

Manche Autoren sind geneigt, derartige Fälle zu benutzen, um die so erweiterungsfähige Kette der Infektionskrankheiten um ein Glied zu bereichern und haben, wenn auch mit negativem Erfolg, den Eiter aus Nagelgeschwüren auf einen spezifischen Krankheitserreger untersucht. *Gaillardie*[2]) und *Albrecht*[3]) erzählen von solchen Züchtungsversuchen, und Letzterer hält es für «nicht unwahrscheinlich, dass man es mit einer Infektionskrankheit zu thun hat». Ich möchte doch eher mit *Klippel*[4]) annehmen, dass in solchen Fällen durch das vorangegangene lange Krankenlager eine solche Herabsetzung des allgemeinen Kräfte- und Ernährungszustandes herbeigeführt worden ist, dass auch der unveränderte, relativ weiche Nagelrand in den hochgradig dekrepid gewordenen Weichteilen als Fremdkörper wirkt und entzündliche Reizung hervorruft. Auch *Nicaise* scheint dieser Ansicht zu sein, denn er schreibt[5]): In einem Falle habe ich eingewachsenen Nagel bei einem Patienten beobachtet, der lange das Bett hütete wegen einer Gonitis, die die Anwendung mehrerer Apparate nötig gemacht hatte. Die Ernährung dieses kranken Gliedes

---

1) De l'onyxis et son traitement, Gazette des hôpitaux 1887.
2) De l'ongle incarné. Thèse pour le doctorat. Toulouse, 1894.
3) L. c.
4) Würzburger Inaugural-Dissertation, 1889.
5) l. c.

war mangelhaft, was es verständlich macht, dass eine Onychia lateralis sich im Bette hatte ausbilden können; eine Ursache, die den Druck zwischen Nagel und Nagelfalz vermehrt hätte, ist nicht aufgefunden worden.

Chipault[1]) will sogar in manchen Fällen die Incarnatio unguis direkt als eine trophische Störung aufgefasst wissen. Er kommt zu diesem Schlusse auf Grund der Beobachtung, die er als Assistent von Anger gemacht hat, dass der Unguis incarnatus nicht selten von anderweitigen trophischen Störungen der Haut und ihrer Anhangsgebilde begleitet ist. Besonders beweisend scheint ihm ein von ihm angeführter Fall, wobei ein eingewachsener Nagel sich in ein malum perforans umwandelte.

Wie ja überhaupt die Grenze zwischen Druckeinwirkung, infektiösen und trophischen Störungen oft schwer zu ziehen ist, so ist auch vielleicht in allen oben bezeichneten Fällen in erster Linie daran zu denken, dass bei der meistens von solchen chronisch Kranken eingenommenen immobilen Rückenlage der fortdauernde Druck der Bettdecke im Laufe der Zeit, unterstützt durch Schwitzen der Füsse in der permanenten Bettwärme und Maceration der Haut, wohl die Incarnation hatte hervorrufen können, ohne dass man eine spezifische Infektion oder neurotrophische Einflüsse zur Erklärung zu Hilfe zu nehmen braucht. Der in diesem Sinne so wohlthätige Fussbogen wird ja bei nicht direkt an den Füssen leidenden Patienten nur selten in Anwendung gebracht.

Schliesslich will ich nicht unerwähnt lassen, dass *Gaillardie*[2]) von einer professionellen Fingernagelerkrankung der Konditorgehilfen spricht, die er mit Incarnatio unguis identificiert. Als Ursachen gibt er an: zahlreiche kleine Verletzungen der Fingerspitzen im Verlaufe der handwerksgemässen Manipulationen, weshalb auch die dabei zumeist gebrauchten Finger, nämlich Daumen, Mittel- und Ring-

[1]) Bulletins de la Société anatomique de Paris, 1889.
[2]) l. c.

finger am häufigsten erkranken sollen; ferner das oft wiederholte Eintauchen der Finger in saure, kalte und heisse Flüssigkeiten und die Einwirkung unter den Nägeln und in den Falzen sich einnistender und dort in Gährung geratender Zuckerteilchen.[1]) Es scheint sich übrigens bei dieser Zuckerbäckerkrankheit doch eher um eine Onychia zu handeln, wie sie König bei den Erkrankungen der Fingernägel beschreibt und streng von der Incarnatio unguis getrennt wissen will.[2])

Will man aus dem, was sich über die Ätiologie des eingewachsenen Nagels beibringen lässt, praktische Schlüsse für eine Prophylaxe dieses Leidens ziehen, so lassen sich als Präventivmassregeln etwa folgende anordnen: gut sitzendes, vorne breites, geschmeidiges Schuhwerk, vorsichtiges, glattes und den vordern Nagelrand nicht abrundendes, sondern die seitlichen Ecken vorspringen lassendes Beschneiden des Nagels, peinliche Sauberkeit und Behandlung einer etwa vorhandenen Neigung zu Fussschweiss mit geeigneten, die Haut derber und widerstandsfähiger machenden Mitteln. Häufig wird aber der Arzt wohl kaum Gelegenheit haben, diese Verhaltungsmassregeln zu geben; ist doch der Unguis incarnatus eines von jenen Übeln, an die man nicht denkt, bis man sich damit behaftet findet. Selbst zur Verhütung von Recidiven wird man sich mehr auf eine Behandlungsmethode verlassen müssen, die deren Auftreten unmöglich macht, als auf Massregeln, deren Befolgung bei der stiefmütterlichen Behandlung, die der menschliche Fuss sich im allgemeinen gefallen lassen muss, doch wohl nur in wenigen Fällen zu erreichen sein dürfte.

---

[1]) Genaueres darüber findet sich in: H. Chaussade, Du mal des confiseurs. Onyxis et périonyxis professionnels. Lyon, 1889.

[2]) Mit der Ätiologie des U. inc. beschäftigen sich ausser den angeführten Autoren besonders noch: Ashton, Treatise on Corns, Bunions and ingrowing of the Toe-Nail, their causesand treatment. London, 1852. Waill, Pathogénie nouvelle de l'gonle incarné: étiologie. Lyon, 1889. Vieusse, De l'ongle incarné; causes, symptômes et traitement. Concours médical, Paris, 1891.

2. Pathologie.

Der Unguis incarnatus beruht auf einer Paronychia lateralis, d. h. einer entzündlichen Hyperplasie des Nagelfalzes und der benachbarten Weichteile, der sich in zweiter Linie gewisse unten näher zu besprechende Veränderungen am Nagel selbst hinzugesellen. Die französische Bezeichnung als Onyxis latéral ist also ungenau und stammt wohl noch aus der Zeit, da man die Vorgänge am Nagel für die primären und wesentlichsten hielt und dem Nagel eine direkt aktive Rolle zuschrieb, wie sie am deutlichsten in der unzutreffenden, aber bequemen und markanten Bezeichnung des Leidens als «eingewachsener Nagel» zum Ausdruck kommt. Noch im Jahre 1870 wollte *Sundevall* in einem Vortrage[1]), den er im ärztlichen Verein zu Upsala hielt, die alte Anschauung von einem wirklichen, aktiven Einwachsen des Nagels in die umgebenden Weichteile aufrecht erhalten, während schon 1869 *Emmert*[2]) das umgekehrte Verhältnis betont hatte, wie es jetzt wohl von allen Seiten angenommen wird.[3])

Die äusseren Erscheinungen bei Incarnatio unguis sind, von individuellen Verschiedenheiten abgesehen, im Grossen und Ganzen die folgenden: Zuerst zeigt der seitliche Weichteilwulst neben dem Nagel eine deutliche Schwellung, wodurch der freie Rand des Nagels in die Weichteile hineingedrückt wird; bald gesellt sich, meistens zuerst und am stärksten am vordersten Ende des Falzes, weil hier der Nagel zuerst umwulstet wird und nun wie ein fremder Körper im Gewebe steckt, ein Wall schlechter Granulationen hinzu, der, vorne am breitesten, bis in die Mitte der Nageloberfläche wuchern kann. Es beginnt dann dieser Granulationswall geschwürig zu zerfallen und in der

---

[1]) Om Behandling af inväxt nagel.

[2]) In *Langenbeck's* Archiv für klinische Chirurgie.

[3]) Immerhin mag für die Fälle, wo die Längsachse des Nagels lateralwärts abweicht, die alte Anschauung doch zum Teil zutreffen.

Tiefe eine serös eitrige, stark übelriechende Flüssigkeit zu secernieren[1]). Wird das Leiden trotz seiner enormen Schmerzhaftigkeit auf dieser Stufe sich selbst überlassen, so kann, wie *Roser* und Andere bezeugen, der Nagel durch die hochgradig geschwellten und gelockerten Weichteile völlig hindurchgedrückt werden, sodass seine latero-anteriore Ecke an der Unterseite der Zehenspitze zum Vorschein kommt.

Die Unterscheidung des Unguis incarnatus von ähnlichen Affektionen anderer Art wird in den meisten Fällen nur geringe Schwierigkeiten bieten, da Paronychia syphilitica und ähnliche Leiden selten auf einen Nagelfalz oder Nagel beschränkt und auch fast stets von andern Manifestationen des Grundleidens begleitet sind.

Die histologischen Veränderungen bei Unguis incarnatus sind besonders von *Rizzoli*[2]), *Suchard*[3]), *Quénu*[4]), und *Schütte*[5]) unter Benutzung der Resultate der Untersuchungen von *Unna*, *Hebra*, *Kölliker*, *Zander*, *Curtis* u. A. über die Histologie und Histogenese des Nagels überhaupt studiert worden. Sie haben Ähnlichkeit mit den Erscheinungen, die an andern Körperstellen auf lange einwirkenden Druck hin auftreten und stellen sich im Wesentlichen dar als eine Hyperplasie des Nagelfalzes und eine Heteroplasie des Nagelbettes, während die Vorgänge am Nagel selbst nur sekundäre und passive sind.

Unter dem Einflusse des der Incarnation zu Grunde liegenden Reizes geraten die Zellen des Nagelfalzes in entzündliche Proliferation, und es entsteht eine sehr aus-

---

[1]) Manche Autoren wollem dem Geruche dieses eitrigen Sekrets etwas für Unguis incarnatus Spezifisches vindicieren, was aber von Andern in Abrede gestellt wird. Bei der immerhin nicht sehr grossen Differenzierungsfähigkeit des menschlichen Geruchsorgans und der ohnehin bestehenden individuellen Verschiedenheit des gewöhnlichen Geruches der Füsse je nach ihrem Ernährungszustande dürften wohl derartige Behauptungen mit grosser Vorsicht aufzunehmen sein.

[2]) Della onichia ulcerosa herida e della maligna. Bologna 1875.

[3]) Notes sur les lésions histologiques de l'ongle incarné in Bulletins de la Société anatomique de Paris: 1881, 82, 84.

[4]) Des limites de la matrice de l'ongle in Bulletins et Mémoires de la Société de chirurgie 1887.

[5]) Berliner Inauguraldissertation 1893.

gesprochene papilläre Hyperplasie. Während die Cutispapillen am normalen Nagelfalz mit einer gewissen Regelmässigkeit angeordnet sind, sieht man auf einem Querschnitt senkrecht zur Oberfläche des «eingewachsenen» Nagels die Papillen bald der Länge nach, bald schräg getroffen. Auch beträgt die Länge dieser Papillen oft das Vielfache der normalen. Das Bindegewebe der Cutis ist vermehrt. Stellenweise findet sich kleinzellige Infiltration, besonders massenhaft in der dem Nagel anliegenden Partie. Diese Partie ist es auch, an der es leicht zu Excoriationen kommt, die dann eine Eingangspforte für infektiöse Stoffe bilden, deren Wirkung das primäre Krankheitsbild verwischt. Der hyperplastische Teil des Falzes steht mit dem Teil des Nagels, den er umwuchert hat und dem er aufliegt, in keiner festen Verbindung.

Was das Nagelbett anbetrifft, so lässt sich dasselbe bekanntlich in drei Abschnitte einteilen, von denen der erste und zweite den vom hintern Nagelfalz bedeckten, der dritte den grössern, freien Teil des Nagels umfasst. Der erste, hinterste Abschnitt, der mit einer nach vorn konvexen Linie endet und so einen hufeisenförmigen Halbring bildet, wäre nach *Hebra* die alleinige Matrix des Nagels, während *Unna* diese bis an die vordere, bogenförmige Begrenzung des zweiten Abschnitts, der sogen. Lunula, reichen lässt. Andere, wie *Henle*, halten es nicht für unmöglich, dass der Nagel auch Zuschuss von der vordersten freien Abteilung des Nagelbettes bekomme.[1]) *Quénu* hat durch seine Versuche die *Unna*'sche Lehre bestätigt gefunden, dass nur von den beiden hintern Abschnitten des Nagelbettes aus die Neubildung jener bei durchfallendem Lichte braun, bei auffallenden weiss erscheinenden onychinhaltigen Zellen stattfindet, aus denen der Nagel

[1]) Man sieht in der That nicht selten nach gänzlicher Exstirpation des hintern Nagelfalzes samt Lunula vorne aus dem freien Nagelbett ein kleines Nagelrudiment hervorwachsen, doch dürfte es sich dabei wohl eher um eine epidermoidale Hornschicht als um wirkliches Nagelgewebe handeln.

sich aufbaut, der durch diese Anbildung neuer Nagelzellen auf den Leisten des Nagelbettes vorwärts geschoben wird.

Die Heteroplasie des Nagelbettes besteht nun in dem Auftreten eines Stratum granulosum, das sich zwischen das Stratum dentatum des Bettes und die Unterfläche des Nagels einschiebt. Diese keratohyalinhaltige Körnerschicht, wie sie unter dem Stratum corneum der dicken Epidermis an den Beugeflächen der Hand und des Fusses sich findet, kommt normalerweise auf dem Nagelbett nicht vor, indem dort der Nagel direkt dem Stratum dentatum des Nagelbettes aufliegt, das über die Papillen der Cutis hinwegzieht. Der die Entzündung erregende Reiz hat also in der Weise auf die Zellen der Matrix des Nagels eingewirkt, dass diese, wie *Suchard* sich ausdrückt, nicht mehr dem Prozess der ungualen, sondern dem der epidermoidalen Keratisation unterliegen,[1]) dass sie statt nagelbildender Substanz jenen Stoff bilden, den *Waldeyer* als Keratohyalin bezeichnet hat. Diese Substanz ist nach *Waldeyer's* Untersuchungen von festerer Konsistenz und quellbar, auf Druck ihre Form verändernd. Er hält sie für ein Mortifikationsprodukt der Zelle, das bei beginnendem Absterben derselben innerhalb des protoplasmatischen Netzwerkes ausgeschieden worden ist. Aus einer Wiedervereinigung dieser Substanz mit dem Netzwerk des Protoplasmus gehe dann die Hornschicht hervor. *Unna* dagegen hält die Verhornung für den primären, die Bildung vom Keratohyalin für den sekundären, durch die Verhornung veranlassten Vorgang. Beim Fötus besteht schon 6 Monate lang eine Hornschicht, ehe die Körnerschicht auftritt, und bei Wundüberhäutungen schiebt sich die Körnerschicht erst sekundär zwischen Stachelschicht und Hornschicht. Es wäre demnach die Bildung von Keratohyalin ein sekundärer Prozess, der sich im Innern der Zellen abspielt, eine Art Inspissa-

[1]) *Schütte* hält es nach seinen Untersuchungen allerdings für wahrscheinlicher, dass auch in hochgradigsten Fällen jenes Auftreten eines Stratum granulosum sich nicht auf die eigentliche Matrix des Nagels ausdehne, sondern sich auf das übrige Nagelbett beschränke.

tion des natürlichen Zellinhalts, hervorgerufen durch ungünstige Ernährungsbedingungen und die daraus resultierende Verminderung oder Aufhebung der vitalen Energie der Zelle. Als ätiologisches Moment für diese Ernährungsstörungen wäre eben die beginnende Verhornung der peripherischen Teile der Zellen und der Intercellularsubstanz in den oberen Zelllagen des stratum dentatum anzusehen, die eine verminderte Säftezufuhr zum Innern der Zelle zur Folge hat. Diese Verhornung selbst ist wieder der Ausdruck einer besondern Art von Zelldegeneration, die zur Voraussetzung eine besondere, die Verhornung ermöglichende Art des Aufbaues der Zelle (da ja nicht alle Zellen verhornen können), und zur Ursache gewisse von aussen auf die Zelle einwirkende Einflüsse hat, die die Lebensfähigkeit der Zelle beeinträchtigen. Im Falle des Unguis incarnatus ist es also der dauernde Reiz des die Incarnation veranlassenden Moments, der die Verhornung und damit die Bildung von Keratohyalin und das Auftreten eines Stratum granulosum und eines Stratum corneum, also einer verhornten Epidermisschicht, unter dem Nagel bedingt, die immer dicker wird und den Nagel mehr und mehr von seiner Unterlage abhebt, indem sie ihn gleichzeitig fest mit derselben verbindet.[1])

Die Veränderungen am Nagel selbst betreffen wesentlich dessen Dicke und Form. Erstere wird durch die von unten an den Nagel sich anlagernden Hornschichten scheinbar erhöht, nimmt auch wohl, solange die Matrix noch in durch den Druckreiz erhöhter Thätigkeit sich befindet, in Wirklichkeit zu. Die Form des Nagels erleidet Veränderungen, indem derselbe sich von einer Seite zur andern einrollt (durch den auf die Seiten einwirkenden Druck), und indem er von vorne nach hinten gekrümmt werden

[1]) Indem dieser Prozess weiterschreitet, tritt dann vom seitlichen Falze her der eitrige Zerfallsprozess hinzu, durch den es schliesslich in einzelnen Fällen zu einer völligen Nekrotisierung der Matrix und damit zu einer Abstossung des Nagels ohne tiefere Verheerungen kommen kann. So wenigstens scheinen mir die seltenen Fälle von spontaner Heilung eines eingewachsenen Nagels erklärt werden zu müssen.

kann, wenn er vorn am freien Rande überwachsen ist oder wenn die Fortbewegung des Nagels auf den Leisten des Bettes durch das das Nagelbett mit der Unterseite des Nagels verklebende Stratum corneum behindert wird.

Rizzoli glaubte in gewissen Veränderungen am Nagel selbst das Wesentliche des ganzen Krankheitsprozesses gefunden zu haben. Während beim gesunden Nagel die dem Nagelbett aufliegende Fläche verhältnismässig glatt sei, habe er bei einem durch Incarnation afficirten Nagel auf der Ober- und Unterfläche zahlreiche durch kleine Zellansammlungen gebildete Erhebungen bis zu förmlichen Schuppen- und Splitterbildungen gefunden, und diese Rauhigkeit der Unterfläche sei es jedenfalls, welche den entzündlichen Prozess unterhalte und nicht zur Ruhe kommen lasse. Nun ist aber einerseits nicht abzusehen, wie diese Unebenheiten bei der festen Verbindung des Nagels mit seiner Unterlage einen Reiz ausüben sollten (das so sehr langsame Vorwärtswandern des Nagels auf den Leisten seines Bettes kann doch dazu nicht herangezogen werden), und andererseits sind die gleichen Formveränderungen an der Nagelunterfläche, wie sie Rizzoli angiebt, auf einer Ernährungsstörung beruhend, auch nach gewissen fieberhaften Krankheiten, so nach Masern, Scharlach, Typhus gefunden werden, ohne dass dieselben irgend welche krankhaften Erscheinungen am Nagelbett herbeigeführt hätten.[1])

Zu den oben geschilderten Veränderungen an Nagelfalz, Nagelbett und Nagel müssen dann noch Excoriation, Granulation und Ulceration hinzukommen, um das typische Bild dessen fertig zu stellen, was wir unter Unguis incarnatus verstehen. Der Grund, warum die wohl in jedem Falle eintretende Verunreinigung der kleinen Wunde mit Keimen nicht eine akut phlegmonöse progrediente Entzündung im Gefolge hat, liegt wohl in dem Umstand, dass

[1]) *Adelmann's* Besprechung der Arbeit von Rizzoli in Schmidt's Jahrbüchern der ges. Medizin Bd. 171.

jene durch den lange bestehenden Nageldruck im Gewebe hervorgerufenen hochgradigen Veränderungen den Keimen einen gewissen Wall entgegensetzen.

Dass, wie oben angedeutet, die Druckerscheinungen am Nagelbett, Nagelfalz und Nagel für sich allein das Wesen des Unguis incarnatus nicht ausmachen, beweisen im Laboratorium der hiesigen chirurgischen Poliklinik angefertigte Schnitte von Nagelfalzen, an denen durch schiefes Wachstum des Nagels oder durch stark in die Tiefe gehendes Wachstum der Falzränder des Nagels die oben beschriebenen Veränderungen sich vorfanden, und doch ein manifester Unguis incarnatus nicht bestanden hatte.

3. Therapie.

Ungemein zahlreich sind die Mittel, die zur Beseitigung der Incarnatio unguis im Laufe der Zeiten vorgeschlagen und versucht worden sind, wohl gerade deshalb, weil die einfacheren palliativen Verfahrungsweisen nur vorübergehend befriedigende Resultate lieferten, während die radikaleren operativen Methoden gegenüber der scheinbaren Geringfügigkeit des Übels bei oberflächlicher Betrachtung den Eindruck allzu brüsker Eingriffe hervorriefen. Gehen doch heute noch die Ansichten über die Notwendigkeit einer eingreifenden Behandlung ungemein weit auseinander. *Lesser*[1]) sagt, dass die Heilung des Unguis incarnatus durch ein von ihm angeführtes unblutiges Verfahren «in der Regel gelinge» und dass «nur in den hochgradigsten Fällen die Entfernung des Nagels, eventuell nur der einen Seite, indiziert» sei, während *Tillmanns*[2]) alle unblutigen Verfahren für ungenügend erklärt. Insofern lassen sich ja beide Anschauungen vereinigen, als man fast mit jeder

[1]) Lehrbuch der Hautkrankheiten.
[2]) Lehrbuch der speziellen Chirurgie.

überhaupt je angewendeten Behandlung das Leiden zum Stillstand bringen kann (wie dies übrigens oft schon durch Ruhe und Fusspflege allein gelingt), als aber andererseits wohl in den meisten einigermassen vorgeschrittenen Fällen eine wirklich gründliche und dauernde Beseitigung nur durch eine blutige Operation nach rationellstem Verfahren mit Sicherheit und in jedem Falle zu erreichen ist.

Bei einem Patienten, dessen Verhältnisse ihm Schonung und tägliche Pflege seiner Füsse erlauben, und der sich zur Beseitigung des Übels längere Zeit lassen, d. h. einer länger dauernden Behandlung unterziehen kann, wird man ganz wohl eine der unblutigen Behandlungsweisen anwenden können; den meisten Menschen ist sicher besser mit einem operativen Verfahren gedient, das sie um den Preis einer wenige Tage dauernden Arbeitsunfähigkeit für immer von ihrem lästigen Leiden befreit. Man wird also in den meisten, selbst nicht besonders hochgradigen Fällen besser thun, mit den halben Massregeln nicht zu viel Zeit zu verlieren.[1])

In ganz leichten Fällen, wo das Übel eben beginnt sich zu zeigen (in welchem Stadium es aber der Arzt nur selten zu Gesichte bekommt), genügt es wohl, die Ecke des Nagels, die eben von den Weichteilen umwuchert zu

[1]) Sehr gross ist die Zahl der Schriften, welche einzelne Behandlungsmethoden angeben oder schon bekannte auf Grund neuer Erfahrungen empfehlen; ich begnüge mich damit, die hauptsächlichsten derjenigen Abhandlungen anzugeben, welche mehrere dieser Methoden kritisch und vergleichend behandeln.

Obermedizinalrat *Hahn* veröffentlichte 1866 in der Zeitschrift für Wundärzte und Geburtshelfer eine Abhandlung «Über das Einwachsen oder die Verkrümmung des Nagels», worin er eine vollständige Übersicht über die bis dahin empfohlenen Behandlungsweisen zu geben versucht. So führt er 36 verschiedene Operationsverfahren an, die er kritisch bespricht. *Felgner, Simmert, Albrecht, Klippel, Schütte* behandeln in ihren Dissertationen über Unguis incarnatus auch die Therapie in mehr oder weniger eingehender Weise. *Ricard* (Gazette des hôpitaux 1888; resümiert ältere und neuere Methoden, *Amat* (Gaz. médicale 1889) giebt eine ähnliche kritische Übersicht, *Nicaise* (Revue de Chirurgie 1893) bespricht einige der neueren französischen Verfahren, *Gaillardie* (l. c.) giebt eine illustrierte Darstellung der Methoden von *Follin, Quénu, Anger* und *Chalot, Staple* (Medical Times, London 1894) giebt verschiedene Behandlungsweisen an, und *Rizzoli* (l. c.) vergleicht mehrere Methoden, die er in 17 Fällen probeweise abwechselnd angewendet hat.

Eine wirklich vollständige, bis in die Gegenwart reichende Übersicht existiert meines Wissens nicht, und ich versuche deshalb eine solche zu geben, soweit dies möglich ist, ohne in eine doch wohl über die Wichtigkeit einer solchen Zusammenstellung hinausgehende Ausführlichkeit zu verfallen.

werden beginnt, vorsichtig herauszuheben und durch Unterlegen etwa eines Wattebäuschchens dafür zu sorgen, dass sie über der Haut weiterwächst, während man durch Schonung des Fusses, kalte Bäder und adstringierende Lösungen die schon eingetretene Entzündung zum Stillstand zu bringen sucht.

Dies ist der Grundgedanke, der einer ganzen Reihe von Behandlungsweisen, auch des schon weiter vorgeschrittenen Unguis incarnatus zu Grunde liegt. Schon *Albucasis*, *Paul von Aegina*, *Fabricius ab Aquapendente*, *Guy de Chauliac* und Andere haben sich ähnlicher Methoden bedient, und bis in die neueste Zeit sind immer wieder Modifikationen derselben in Vorschlag und Anwendung gebracht worden. Auch *Wernher, Zeis*, *Desault* u. A. raten, durch festweiche Körper wie Watte, Charpie, Wachs u. dgl. oder auch durch völlig unnachgiebige, wie Plättchen von Blei oder Weissblech den Nagelrand von seiner Unterlage zu trennen und dadurch die Reizung der Weichteile durch die scharfe Nagelkante aufzuheben. *Guy de Chauliac* liess daneben, um das Gehen zu ermöglichen, eine Art Haube von Kupfer oder Silber über der betreffenden Zehe tragen, mit Löchern versehen, um, wie er sich ausdrückt, der Zehe das Atmen zu ermöglichen. Zum Emporheben des «eingewachsenen» Nagelteiles haben *Labarraque* u. A. besondere Apparate angegeben, von welchen allen man wohl mit Recht wieder abgekommen ist.

Bonnet legte Pressschwamm zwischen Nagel und Weichteile, um dieselben allmählig von einander zu entfernen.

Hunter[1]) rühmt als beste und wenigst schmerzhafte Methode die von *Neill* angegebene: Abheben des Nagels von seinem Bette und Unterlegen von Baumwolle; Beseitigung der Granulationen durch Einpinselungen mit Kollodium. Das Ganze sei mit Heftpflasterstreifen zu

[1]) Philadelphia Medical Times 1879.

umwickeln und dieses Verfahren höchstens einmal wöchentlich zu wiederholen. Selbst die hartnäckigsten Fälle sollen so in 4—6 Wochen zur Heilung gebracht werden.

Ein ganz ähnliches Verfahren empfiehlt *Schlegtendal*[1]), immerhin mit dem Zusatze, dass der Erfolg um so sicherer, je jünger das Übel sei, während *King*[2]) dasselbe Verfahren empfiehlt unter gleichzeitiger Befestigung der erkrankten Zehe über der gesunden, eine Modifikation, die übrigens auch von französischen Ärzten angegeben worden ist.

Auch *Lesser*[3]) giebt an: Die Heilung gelingt in der Regel durch Einschieben eines Stückchens Emplastrum Lithargyri oder einiger mit Ung. diachylon bestrichenen Charpiefäden zwischen Nagel und Nagelfalz und möglichste Seitwärtsziehung des Falzes durch nach unten um die Zehe herumgelegte Heftpflasterstreifen.

Der neueste Vorschlag in dieser Richtung ist wohl der von *Taylor*[4]): Ein schmaler, gebogener Silberstreifen wird mit seinem einen, umgeschlagenen Ende zwischen Nagel und Weichteilulceration geschoben und im übrigen fest um die Circumferenz der Zehe, auf der Aussen- oder Innenseite gelegt. Das Silberband wird durch Heftpflasterstreifen befestigt und nach einigen Tagen gewechselt, resp., da die prominente Geschwürsfläche dann schon erheblich dem Niveau der Haut genähert sein soll, straffer angelegt. In 2—3 Wochen soll dauernde Heilung erzielt werden, ohne dass die Patienten die ganze Zeit über liegen müssen.

Es liegt auf der Hand, dass alle diese Methoden, wenn sie auch in vielen Fällen vorübergehend Abhilfe schaffen, ein Recidiv nicht verhindern können, da ja die Verhältnisse, die vor der Incarnation bestanden haben, unverändert geblieben sind. Nur beständiges unter Kontrolle

---

[1]) Deutsche medizin. Wochenschrift 1884.

[2]) A new method for the treatment of ingrowing toe-nail, in The medical and surgical Reporter 1884.

[3]) L. c.

[4]) Ingrown toe-nail, mechanically treated, in American medico-surgical bulletin 1896.

Halten des Fusses und sofortige Wiederholung des Verfahrens beim geringsten Anzeichen einer Erneuerung des Übels könnte da vorbeugen.

Viele der genannten Autoren haben, um ihre Methode zu vervollkommnen, neben jenem Haupteingriff ein Verfahren angegeben, die schon vorhandenen ulcerierenden Granulationen zu entfernen, wobei die älteren mehr die Ätzung, die neueren mehr die antiseptische Einwirkung im Auge haben. Ausserdem sind auch zu jeder Zeit Verfahrungsweisen vorgeschlagen worden, die das Übel allein durch Behandlung der geschwürigen Partien mit ätzenden oder adstringierenden Mitteln beseitigen wollen. *Senné*[1]) sucht dies mit Kali causticum zu erreichen, *Küpper*[2]) ververwendet salpetersaures Bleioxyd, *Sommé*[3]) calcinierten Alaun, *Monod*[4]) Silbernitrat, *Montagnon* und *Bossion*[5]) Indigopulver. Eine ganze Reihe von französischen und spanischen Autoren wollen mit Eisenchlorid Erfolge erzielt haben[6]) und *Patin*[7]) empfiehlt, nach gründlichem Bad eine Auflösung von Guttapercha in Chloroform (= Traumaticin) zwischen Nagel und Fungositäten zu bringen, und zwar in den ersten Tagen mehrmals täglich, später seltener. Dabei dringe das Chloroform in die Hautfalten und wirke so schmerzstillend, während sich das Guttapercha als schützende Decke über die Fungositäten lagere; eventuell noch Umhüllung mit Ung. diachylon. Der Verfasser fügt hinzu, dass der so Behandelte in der ersten Zeit so wenig als möglich gehen solle, weites Schuhwerk tragen und jede Verletzung der betreffenden Hautstellen vermeiden müsse. In diesen Worten ist eine genügende Kritik all dieser ätzenden Methoden im Sinne der meiner Zusammenstellung

[1]) Bulletin général de thérapie, Paris 1832.
[2]) Allgem. medizin. Centralzeitung, Berlin 1847.
[3]) Antwerpen 1852.
[4]) Paris 1880.
[5]) Toulouse 1890 und 1891.
[6]) So betitelt *Brando* seine in Madrid 1877 hierüber erschienene Abhandlung: Curacion *radical* de la uña clavada en la carne por el percloruro de hierro.
[7]) Gazette des hôpitaux 1887.

der verschiedenen Heilmethoden vorausgeschickten Bemerkungen gegeben. Wer sich mit einem bei grösster Schonung erträglichen Zustand seines Fusses begnügt, kommt damit aus; wer schnell und dauernd so geheilt sein will, dass er seinem Fusse all das zumuten darf, was der im Kampf des Lebens stehende Mensch ihm zumuten muss, wird zu einem der eingreifenderen Verfahren sich bequemen müssen.

Zu diesen kann man wohl auch kaum die zahlreichen Methoden rechnen, die durch Verschmälerung oder Verdünnung des Nagels ihr Ziel zu erreichen suchen. *Dionis*, *Biessy*, *Rothamel*, *Riecke*, *Richter*, *Heiberg* u. A. wollen durch Dünnschaben der Nageloberfläche entweder in ihrer ganzen Ausdehnung oder im mittleren Teile den beim Gebrauch der Extremität auf die kranke Zehe wirkenden Druck verringern, indem die verdünnte Stelle sich einziehen und dadurch die seitlichen Nagelteile in die Höhe gehoben werden sollen. *Ozanam*[1]) will daneben unter die eingewachsene Kante kleine Gummiblättchen legen lassen. Schon *Heister*, der leichtere Fälle durch eingelegte Charpie, schwerere durch Einschneiden und Ausreissen eines Teiles des Nagels (s. unten) und Wegbeizen der Granulationen mit gebranntem Alaun behandelte, liess nachher alle vier Wochen den Nagel ganz dünn schaben.

La Fage, *Martin*, *Lawson*[2]) schneiden aus der Nagelmitte ein V-förmiges Stück, um so breiter und länger, je schwerer die Affektion, und verbinden die auseinanderklaffenden Schnittflächen des Nagels durch eine Ligatur. *La Fage* und *Martin* benützen dazu einen durch kleine Löcher in den Schnitträndern gelegten Metallfaden, den sie zusammen drehen, während *Lawson* eine Naht anlegen, nach 3 Tagen fester anziehen und auch nach Aufhören der Entzündung noch einige Wochen weiter tragen lässt.

---

[1]) Presse médicale belge 1874.
[2]) New-York 1871.

Ein dauernder Erfolg kann wenigstens durch einmalige Anwendung eines solchen Verfahrens natürlich nie erzielt werden, da ja das Wachstum des Nagels die alten Verhältnisse, die das Uebel herbeigeführt haben, fast völlig wieder herstellt.

Dem Kern der Sache näher kommen dann schon die Methoden, die, von der Erwägung ausgehend, dass die Affektion gewissermassen auf einer Unverträglichkeit zwischen Nagel und Weichteilen beruht, auf die Entfernung des einen oder des andern dieser beiden Unverträglichen ihre Hoffnung setzen.

Dem Nagel hat man zunächst wieder auf unblutige Weise beizukommen gesucht. *Weiss* in *Celle*[1]) empfiehlt, ein kleines Stück Kali causticum zwischen den Nagel und den aufgewulsteten Nagelsaum zu bringen, es durch einen Heftpflasterstreifen zu befestigen und zerfliessen zu lassen, worauf sich nach spätestens 2 Tagen der in seinem Falzende erweichte Nagel extrahieren lasse. Ähnlich rät *Pürkhauser*,[2]) den Nagel schichtweise mit erwärmter 40 % iger Kalilauge aufzuweichen und dann mit einer scharfkantigen Glasscherbe abzuschaben, worauf man ihn schliesslich mit einer Pincette emporheben und in gewünschtem Umfang abschneiden könne.

Ein weitaus prompteres Verfahren zur Entfernung des Nagels hat *Dupuytren* angegeben, welches auch heute noch wohl so ziemlich allgemein zur Anwendung kommt, wo immer es sich um Beseitigung eines Nagels handelt: Man stösst das spitze Blatt einer Schere vom vordern Rande des Nagels bis unter die Matrix ein und spaltet ihn in zwei gleiche Hälften, die man dann eine nach der andern durch eine senkrecht zur Längsachse der Zehe am freien Schnittrande angesetzte Kornzange unter aufrollenden Bewegungen auszieht.

---

[1]) Chirurgische Memorabilien, Liefg. 9.
[2]) Münchener medizin. Wochenschrift 1890.

Long, *Egeberg* und *Secrétan*[1]) befürworteten ein Verfahren, wonach die dreieckige Zunge eines Myrtenblattspatels unter dem Nagel bis zur Matrix geschoben und dann durch Ziehen nach oben und vorn der Nagel herausgehebelt wird.

Es sind gegen diese gänzliche Entfernung eines Nagels von verschiedenen Seiten Bedenken hinsichtlich der unbeeinträchtigten Funktionsfähigkeit der betr. Zehe erhoben worden. *Bardeleben* ist zwar der Ansicht, dass ein in dieser Weise Behandelter selbst bei angestrengten Märschen nicht die geringste Unbequemlichkeit verspüre, was nach allen Erfahrungen an hier Operierten unbedingt zu bestätigen ist. Immerhin sind nicht wenige Autoren der Meinung *v. Lienharts*, wenn er sagt,[2]) dass die breite Narbe nach Totalexstirpation des Nagels fortwährend Reizungen durch Druck ausgesetzt sei und häufig entzündet werde. Jedenfalls haben ähnliche, vielleicht auch durch unzweckmässige Nachbehandlung verschuldete Erfahrungen, oder auch die theoretische Erwägung, dass der Verlust eines Organs, das doch einen bestimmten physiologischen Zweck zu erfüllen habe, nicht wohl absolut gleichgültig sein könne, bewirkt, dass man immer wieder auf die Versuche zurückkam, nicht den ganzen Nagel, sondern nur den «eingewachsenen» Teil desselben zu opfern, wie dies schon *Fabricius ab Aquapendente* neben dem Herausheben durch Charpiebäuschchen übte. Er schnitt mit einer Schere der Länge nach eine Portion des Nagels bis an den Punkt ab, wo er am Fleische adhärierte, fasste dieselbe dann mit der Pincette und riss sie ohne grosse Gewaltanwendung aus. Dieses Verfahren wiederholte er so oft, bis er den ganzen «eingewachsenen» Teil des Nagels entfernt hatte. Ähnlich verfuhren *Guilmot*, *Heister* u. A. Eine umständliche und zeitraubende, für damalige Verhältnisse aber schonende und wohl geeignete Methode, die bis in die

[1]) Revue médicale de la Suisse 1886.
[2]) Kompendium der Operationslehre.

neueste Zeit in den mannigfaltigsten Modifikationen und mit unsern modernen Hülfsmitteln entsprechender Abkürzung geübt worden ist.

Im Prinzip ist es wohl, für die Prognose der Incarnation selbst, als gleichgültig zu betrachten, ob der Nagel in toto oder partiell entfernt wird, indem man ja immer die Grösse des Eingriffs nach der Schwere des Falles richten wird. Gegen alle diese Methoden aber ist der Einwand zu erheben, dass sie einem Recidiv nicht mit Sicherheit vorzubeugen vermögen, da sie ein Nachwachsen des exstirpirten Nagels oder Nagelteiles nicht verhindern, wodurch dann in vielen Fällen die alten Verhältnisse wieder herbeigeführt werden. Als wirklich rationell können doch nur die Behandlungsweisen bezeichnet werden, die das Übel ein für alle Mal dauernd zu heilen geeignet sind.

Man hat nun zunächst die Sache von der andern Seite zu fassen gesucht, indem man nicht den Nagel, sondern die ihn umwuchernden Weichteile zum Angriffspunkt für die einzuschlagende Therapie wählte. Schon *Ambroise Paré* hatte, nach dem Vorgang arabischer Wundärzte, ein spitzes Messer «zwischen dem Nagel und dem ihn bedeckenden Fleisch» einzustechen und letzeres, soweit es das Niveau des Nagels überrage, von hinten nach vorne abzutragen angeraten.[1]) *Lisfranc*, *Brachet* u. A. haben dann diese Methode weiter ausgebildet. Emmert drängt die Weichteile der erkrankten Seite dem Dorsum der Zehe zu und schneidet sie dann glatt ab, sodass unter dem seitlichen Nagelrand eine fast senkrechte Wundfläche entsteht. Durch die Narbencontraction nach unten sollen die Weichteile immer mehr vom Nagel entfernt und so Recidive unmöglich gemacht werden. *Cotting*[2]) schlägt ein ganz ähnliches Verfahren vor, das auch von *Gay*[3]) warm an-

[1]) Vide: Oeuvres d'Ambroise Paré. Edition Malgaigne, Paris 1840.

[2]) Infleshed toe-nail: a new operation for radical relief. Med. and Surgical Journal 1873.

[3]) Boston med. and surg. Journal 1879.

empfohlen wird. *Tousey* will Cotting's Methode durch Transplantation nach *Thiersch* am zweiten Tage ergänzt sehen, und er habe dadurch völlige Heilung innerhalb einer Woche in vier Fällen erzielt.[1]) *Petersen*[2]) will das Emmert'sche Verfahren noch dadurch ergänzen, dass er nachträglich den ganzen Nagel entfernt, weil es sonst sehr schwer sei, die Zehe aseptisch zu machen, wogegen aber *Emmert*[3]) erwidert: Entweder das Eine oder das Andere; beides ist nicht nötig.

Die Emmert'sche Operation scheint wirklich Gutes zu leisten. Sie ist aber, wie König sagt, weder schmerzloser, noch auch weniger verstümmelnd, noch vor Recidiven besser schützend als andere. In der That ist die Verstümmlung der Zehe, besonders wo auf ihren beiden Seiten operiert werden muss, eine doch ganz beträchtliche, und wenn der seitliche Nagelfalz sehr tief ist, und nicht ganz in den Bereich des abgeschnittenen Weichteilwulstes fällt, so ist nicht einzusehen, warum ein «Wiedereinwachsen» nicht mögiich sein sollte. Es werden denn auch von verschiedenen Seiten Recidive angegeben, die nach Anwendung der Emmert'schen Operationsmethode aufgetreten seien.[4]) Dazu kommt eine ganz ungebührlich lange Dauer der Nachbehandlung, entsprechend der verhältnismässigen Schwere des Eingriffs. Petersen verlangt nach einer Empfehlung des Emmert'schen Verfahrens[5]), dass der Operirte mit hochgelagertem Fuss 14 Tage zu Bette liege; nachher könne er mit einem Schutzverband seinen Geschäften nachgehen. Auch *Hildebrandt*[6]) sagt, dass man gut thue, den nach Emmert Operirten «wenigstens einen Monat lang einen dünnen Watteverband tragen zu lassen, um die zarte Narbe durch den lästigen Nachbar nicht zu drücken».

---

[1]) Transplantation nach *Thiersch* als Nachoperation wurde übrigens schon im Jahre 1893 von *Hübscher* empfohlen. (Korrespondenzblatt für Schweizer Ärzte)

[2]) Deutsche medizin. Wochenschrift 1884.

[3]) Centralblatt für Chirurgie 1884.

[4]) Vide Statistik, Fall 6.

[5]) l. c.

[6]) Deutsche medizin. Wochenschrift 1884.

Das Übel dadurch dauernd zu heilen, dass der Nagel oder ein Teil desselben nicht nur zeitweilig, sondern für immer entfernt werde, ist der Gedanke, der den meisten der übrigen, jetzt noch in Gebrauch stehenden radikaleren Behandlungsmethoden zu Grunde liegt, welche sich also sowohl gegen den Nagel als gegen die Weichteile wenden.

Schon *Wernher, Payan, Wunderbach* u. A. empfehlen, «hinter der Nagelwurzel, als demjenigen Teile, in welchem die Hornzellen gebildet werden», mittels Kali causticum einen Brandschorf zu setzen und nach seinem Abfallen so oft zu erneuern, bis die Vernichtung der Gewebe hinreichend tief gehe, um eine Neubildung von Zellen dauernd zu verhindern. Der Nagel müsse auf diese Weise unfehlbar absterben und lasse sich dann leicht für immer entfernen.

Für jene messerscheue Zeit ein ganz geeignetes Verfahren, wird man heute doch wohl kaum mehr an seine Anwendung denken, da es doch auch seine ganz bedenklichen Seiten bietet, während deutsche, französische und amerikanische Chirurgen eine ganze Anzahl von einander leicht modificirendeu blutigen Methoden angegeben haben, die vom selben Grundgedanken aus alle ziemlich sicher zum Ziele führen.

So stechen *von Linhart, Roser, König* an der Stelle der kranken Zehe, wo der hintere Rand des Nagels zu fühlen ist, ein Messer bis auf den Knochen ein und durchschneiden von hinten nach vorn den ganzen Nagel nahe dem geschwürigen Rande. Diesem Schnitte parallel geht ein zweiter durch die Cutis, der die Granulationen und den Nagelwall einschliesst. Beide Schnitte vereinigt man am vordern und hintern Ende, präpariert dann das so umschnittene Stück in toto bis aufs Periost ab und legt die Schnittfläche der Weichteile der des Nagels so gut als möglich an. Ein ziemlich eingreifendes und längere Zeit in Anspruch nehmendes, deshalb auch eine tiefere Narkose nötig machendes Verfahren.

Von Bergmann trägt nach Extraktion des ganzen Nagels mit einem glatten Schnitte vom hintern Falzrand der erkrankten Seite aus nach vorn Falz und Rand der afficirten Seite ab, eine Operationsweise, die *Hildebrandt* an sich selbst erprobt und bewährt gefunden hat[1]).

Viele andere Chirurgen begnügen sich damit, nach Exstirpation des Nagels die fungösen Wucherungen und die Matrix mit dem Paquelin zu zerstören. Verätzung der Matrix des Nagels hatte schon *Dupuytren* als Ergänzung zu seiner Methode der Totalexstirpation des Nagels empfohlen, allerdings hauptsächlich für die Fälle, wo die Matrix selbst ebenfalls erkrankt wäre.

Noch schonender verfährt *Quénu*, der auf Grund seiner Studien über die Grenzen der Matrix des Nagels[2]) ein auf der Erkenntnis, dass nur der der Lunula entsprechende Teil des Nagelbettes eigentliche Nagelsubstanz liefere, aufgebautes Verfahren angibt. Nach ihm wird nur der Teil des Nagelbettes exstirpirt, der in den Bereich der Lunula fällt. Der übrige Teil des Nagelbettes bedecke sich dann bald mit einer epidermoidalen Hornschicht, die einem Nagel sehr ähnlich sehe, was viel vorteilhafter sei als eine aus Narbengewebe bestehende Fläche, die leicht aufbreche und ulcerire.

Richelot rühmt die Vorzüge dieses Verfahrens, das auch *Reclus*[3]), besonders für die Fälle beidseitiger Incarnation eines Nagels, warm empfiehlt. Auch *Dardignac*[4]) nennt Quénu's Verfahren das einzig rationelle, «theoretisch, praktisch, sogar ästhetisch». Dann sagt er aber doch, dass manche Operierte nach Monaten zurückkämen und sich über schwere Schmerzen beklagten; auch Eiterungen kämen vor, durch den Substanzverlust in dem lunulären Teile der Matrix und etwaige Verletzungen des Periosts veranlasst. Ausserdem ist die Operation ziemlich schwierig

[1]) l. c.
[2]) l. c.
[3]) Gazette des hôpitaux 1887.
[4]) Revue de chirurgie 1895.

und ambulant nicht wohl ausführbar; auch dauert die Nachbehandlung zu lange.

Der *Quénu*'schen Methode sehr nahe steht das Verfahren von *Stocquart*, während die Methoden von *Follin*, *Anger*, *Chalot* u. A. mehr den oben beschriebenen von *Linhart*, *Roser*, *König* sich nähern, indem ein rechteckiger Lappen ausgeschnitten wird, der alles Krankhafte und den dazu gehörigen Teil des Nagelbettes umfasst.

Auf der Erwägung aufgebaut, dass es eigentlich gar nicht nötig ist, entweder mit den Einen den Nagel oder mit den Andern alle Weichteile dauernd zu beseitigen, dass es vielmehr genügt, das Verhältnis zwischen beiden so abzuändern, dass sie einander nicht mehr belästigen können, ist ein Operationsverfahren, das nunmehr eingehender dargestellt werden soll.

Die Forderungen, die man an eine radikale Operationsmethode des Unguis incarnatus stellen kann und muss, sind folgende: 1. Einfachheit und rasche Ausführbarkeit des Eingriffes; 2. kurze Heilungsdauer; 3. Unmöglichmachung von Recidiven. Von allen mir bekannten Verfahrungsweisen erfüllt diese Postulate wohl am besten ein Verfahren, das mein verehrter Lehrer, Herr Dr. *C. Haegler*, seit Jahren anwendet, und das ich als Volontärassistent der chirurgischen Poliklinik zu Basel ausgiebig zu prüfen und zu studieren Gelegenheit hatte.[1])

Der Vorteil der *Emmert*'schen Methode gegenüber den älteren beruhte auf der richtigen Überlegung, dass am erkrankten Nagelfalz nicht nur die Granulationen, sondern auch die meist ziemlich bedeutende Weichteilwulstung beseitigt werden muss, wenn man einem Recidive vorbeugen will. Der *Emmert*'sche Schnitt entfernt weiterhin einen grossen Teil des Nagelfalzes, aber (wie schon oben bei Besprechung dieser Methode gesagt) *nicht immer*

---

[1]) Im Jahre 1895 teilte Dr. *C. Haegler* der medizin. Gesellschaft zu Basel unter Demonstration einer Anzahl von Patienten sein Verfahren mit; eine weitere Publikation ist bisher nicht erfolgt.

dessen tiefer gelegene Partien, denn, wie man sich an einem Querdurchschnitt durch das Nagelglied einer Grosszehe leicht überzeugen kann, es hindert in manchen Fällen bei dieser Schnittführung die Lage des Knochens, den Nagelfalz, besonders wenn sehr tiefgehend, vollständig zu entfernen.[1]) Dr. *Haegler* sagte sich aber, dass ein Recidiv nur dann mit Sicherheit vermieden werden kann, wenn ausser dem Weichteilwulst der *ganze* Nagelfalz entfernt und also dafür gesorgt wird, dass ein neuer Nagel, mit Ausnahme des dem Querfalz zugehörigen Teiles, *ganz auf der Oberfläche des Zehenrückens bleibt*, indem das an die Stelle der Falze getretene derbe Narbengewebe ein aktives oder passives Wiedereinwachsen des Nagels unmöglich macht.

Wohl haben schon andere, so besonders *Riedinger*,[2]) den Nagelfalz entfernt, aber nur weil und insofern er von der Affektion bereits ergriffen war und also mehr in therapeutischer als in prophylaktischer Absicht. Nach *Haegler* aber muss der Nagelfalz in allen Fällen, ob von der entzündlichen Affektion schon mitergriffen oder nicht, *in seiner ganzen Ausdehnung und Tiefe* entfernt werden, wenn Recidive mit Sicherheit vermieden werden sollen. Es muss dies wohl als der wichtigste Punkt in der operativen Kur des Unguis incarnatus betrachtet werden.

Die kürzeste Heilungsdauer bietet die Primärheilung; es handelt sich also darum, eine Schnittführung zu wählen, welche eine Primärheilung vollständig oder annähernd gestattet, und gerade durch die Möglichkeit einer Primärheilung zeichnet sich neben der Einfachheit des Eingriffes das Verfahren von Dr. *Haegler* vor vielen anderen Operationsmethoden aus.

Die Ausführung dieser Operation gestaltet sich folgendermassen: Extraktion des Nagels nach *Dupuytren*. Kräftiger Schnitt, der 3 bis 5 mm. oberhalb des Querfalzes beginnt, dicht am Knochen möglichst senkrecht heruntergeht und

[1]) S. die Tafel Fig. 1.
[2]) Vergl. die schon oben citierte Dissertation von *Klippel*.

bis gegen die Vola der Grosszehe dringt. Ein zweiter Schnitt, dessen Beginn mit dem des ersten zusammenfällt, trennt den Nagelfalz mit dem Weichteilwulst auf der andern Seite von der Zehe los; die Schnitte treffen sich im Unterhautzellgewebe der Zehenvola; das excidierte Stück bildet also einen Keil.[1]) *Werden bei genauer Inspektion der Wunde noch einzelne Teile des Nagelfalzes entdeckt, so sollen dieselben sorgfältig herauspräpariert werden;* meistens jedoch fasst der Schnitt den ganzen Nagelfalz in sich. In der Regel wird auch der Falz an der andern, gesunden Nagelseite gleichzeitig excidiert, da erfahrungsgemäss an solchen Zehen auch diese Seite leicht erkrankt[2]) und weder Operation noch Heilung durch diesen praeventiven Eingriff wesentlich verlängert werden. Liegen die Granulationen in der Nähe des Querfalzes, so wird auch dieser mit einem flachen Schnitt entfernt.

In einigen Fällen wurden die Seitenlappen durch Nähte an das Mittelstück fixiert; da einerseits aber diese Nähte in den ersten Tagen von den Patienten schmerzhaft empfunden werden, andererseits die Beobachtung gemacht wurde, dass ohne Naht durch einfaches Anpressen der Seitenlappen im Verband eine primäre Vereinigung erzielt werden konnte, so wurde später von den Nähten Umgang genommen. Durch Umwickeln der Zehe mit einem langen Gazestreifen (Airolgaze) werden die Seitenlappen fest an das Mittelstück angepresst.

Handelt es sich um ein ausgedehntes Recidiv und ist der Nagel sehr verbildet, so kann mit Vorteil das geschilderte Verfahren so modifiziert werden, dass eine Nagelbildung durch völlige Ausschaltung des Nagelbettes dauernd unmöglich gemacht wird, indem das Nagelglied auch am Rücken überall mit Haut bedeckt ist. Der zweite Schnitt verläuft dann nicht gerade in die Tiefe, sondern mehr parallel der Hautoberfläche, löst also einen beweg-

[1]) S. die Tafel Fig. II.
[2]) Vergl. Fall 52 und 63 der Krankengeschichten.

lichen Hautlappen ab; mit Excision des Querfalzes werden durch den Anfangspunkt der beiden Hauptschnitte zwei seitliche Entspannungsschnitte ausgeführt, das Nagelbett etwas abgekratzt und beide Lappen auf dem Zehenrücken durch Nähte vereinigt.[1]) In zwei verzweifelten Fällen, die Dr. *Haegler* in dieser Weise operierte, war das Resultat ein ausgezeichnetes; der Nagel allerdings fehlte natürlich dauernd.

In der weit überwiegenden Mehrzahl der Fälle aber ist diese dauernde Entfernung des Nagels unnötig, und die erste, einfachere Modifikation, nach welcher ein kleiner, oberflächlich liegender Nagel sich wieder einstellt, genügt vollkommen.

Die Blutung wird durch Umschnüren der Zehenbasis mit einem dünnen Gummischlauch hintangehalten; der Schlauch soll erst dann abgenommen werden, wenn schon ein kleiner komprimierender Verband (mit gekrüllter Gaze) liegt, da sonst der Verband rasch mit Blut durchtränkt wird und seine aufsaugende Wirksamkeit verliert.

In den ersten Stunden nach der Operation ist es zweckmässig, den Fuss hoch zu lagern, wie überhaupt eine ruhige Lagerung des Fusses in den ersten 2 mal 24 Stunden der Blutung wegen anzuraten ist. Mehrere der von Dr. *Haegler* operierten Patienten gingen zwar zu Fuss nach Hause, doch war bei einigen unter ihnen dadurch die Heilung eine etwas verzögerte. Vom 3ten Tage an darf der Patient in einem weiten, weichen Schuh etwas umhergehen. Wenn der erste Verband nicht blutig durchtränkt ist, so bleibt er 10 bis 14 Tage lang liegen; in den meisten Fällen ist die Heilung inzwischen vollendet; nur wenn der Querfalz auch entfernt wurde, ist die Heilungsdauer gewöhnlich um 4—6 Tage länger.

Da einerseits in der Tiefe des kranken Falzes, wie die bakteriologische Untersuchung von Dr. *Haegler* ergeben,

---

[1]) S. die Tafel Fig. III.

zahlreiche Infektionskeime vorhanden sind, andererseits die Nagelgegend am Fuss überhaupt ein gefährliches Keimnest darstellt, muss das Vorgehen ein peinlich antiseptisches sein: Vor der Operation ein 15—20 Minuten dauerndes Fussbad in lauwarmer Sublimatlösung; während desselben gründliche mechanische Reinigung des Operationsfeldes.[1]) Nach der Operation gründliches Auswaschen der Wunde mit Sublimatlösung.

Die Operation dauert nur wenige Minuten. Während in den früheren Jahren eine kurze Bromäthylnarkose (5—10 gr.) angewendet wurde, bedient sich Dr. *Haegler* in der letzten Zeit mit grosser Befriedigung der Cocaïnanästhesie[2]) nach *Oberst*, wie sie zur Zeit in der chirurg. Poliklinik zu Basel bei allen Operationen an den Extremitätenenden zur Anwendung kommt.

Es bildet sich, wie oben gesagt, später ein schmaler, kleiner Nagel, der ganz flach aufliegt (da keine Falze mehr da sind), und der doch, da nie die geringste Klage laut geworden ist, die Zehe vor jenen Uebelständen zu schützen scheint, die sich nach der Angabe mancher Autoren (s. weiter oben) bei völligem Fehlen des Nagels zuweilen einstellen. Ein Recidiv ist nie vorgekommen und scheint also, der theoretischen Erwägung entsprechend, bei sorgfältiger Ausführung der *Haegler*'schen Operation in der That unmöglich zu sein.

Das *Haegler*'sche Verfahren ist also auf richtigen theoretischen Erwägungen aufgebaut, leicht und schnell ausführbar, wenig verstümmelnd, verursacht wenig Schmerzen, bedingt keine lange Narkose, garantiert schnelle Heilung und schützt wahrscheinlich unbedingt vor Recidiven.

---

[1]) In neuester Zeit wurden mit Vorteil Umschläge mit 1 % Formollösung nach dem Vorschlag von *Landerer* (Centralblatt für Chirurgie 1898 Nr. 8) benützt.

[2]) Der Ätherspray genügt für diese Operation zur Erzielung einer vollständigen Anästhesie nicht; ausserdem leidet die Sicherheit der Schnittführung im gefrornen Gewebe.

4. Statistik und Resultate der Haegler'schen Operation.

Es wurden von Mitte 1891 bis Mai 1898 auf der Basler chirurg. Poliklinik nach dieser Methode insgesamt 66 eingewachsene Nägel, meistens, aber nicht ausschliesslich, durch Dr. *Haegler* selbst, operirt. Dazu kommen noch fünf Fälle aus der Privatpraxis von Dr. Haegler. *Ein Recidiv ist in keinem einzigen Falle bekannt geworden.*

Da ein grosser Teil der Operirten, wie ja überhaupt der an Unguis incarnatus Leidenden, aus jungen Leuten des Arbeiterstandes besteht, die nicht den sesshaftesten Teil der Bevölkerung ausmachen, so liegt der Einwand nahe, dass ein oder das andere Mal sich doch ein Recidiv eingestellt haben und anderwärts behandelt worden sein könnte. Gänzlich in Abrede stellen kann ich das natürlich aus dem einfachen Grunde nicht, weil die Mehrzahl jener Operirten sich ausser dem Bereiche meiner Erkundigung befindet. Da es mir jedoch gelungen ist, in 26 von jenen 71 Fällen, die ja nur dem zufälligen Umstande, dass die Adresse der Betreffenden mir noch auffindbar war und nicht etwa irgend einem sie als Gruppe ausscheidenden Umstande ihre Wahl verdanken, nach Zeiträumen von mehreren Monaten bis zu sechs Jahren die Abwesenheit auch nur irgend eines Ansatzes zu einem Recidiv zu konstatiren, so dürfte dies wohl als eine Bestätigung des auf theoretischem Wege gewonnenen Satzes aufzufassen sein, dass diese Operationsmethode, wenn richtig und sorgfältig ausgeführt, einen absoluten Schutz gegen Wiederentstehung des lästigen Leidens an derselben Stelle gewährt.

Diese Stelle war in 61 unter jenen 71 Fällen der äussere Rand einer Grosszehe, nur 3 mal der innere, freie Rand, und 4 mal betraf die Affektion beide Zehenränder. Je einmal kam sie an einer dritten, einer fünften Zehe und einem Mittelfinger zur Operation.

16 dieser Operationen verteilen sich auf 8 Patienten, die an *beiden* Grosszehen von Incarnatio unguis befallen waren.

3 mal wurde operiert an Patienten von 1—10 Jahren, 46 mal von 10—20 *(worunter 42 zwischen 15 und 20)*, 14 mal von 20—30, 5 mal von 30—40, 2 mal von 40—50, 1 mal von 50—60.

Die Bevorzugung des jugendlichen Alters und ganz speziell der Pubertätsjahre tritt also hier aufs Augenfälligste hervor.

Auch das Überwiegen des männlichen Geschlechtes zeigt sich sehr deutlich, indem 50 Operationen an männlichen und nur 21 an weiblichen Personen vollzogen wurden.

Viel weniger bestimmte Schlüsse lassen sich aus der Zusammenstellung der Berufsarten der Operierten ziehen. 17 Operationen wurden vollzogen an «ungelernten» Arbeitern, 21 an Handwerkern, 2 an Landarbeitern, 12 an in der Haushaltung Beschäftigten, 8 an Leuten anderer, höherer Berufe, 9 an Schülern, 2 an kleinen Kindern.

Das verhältnismässig häufige Auftreten der Affektion bei Zöglingen der Basler Missionsanstalt (5 Fälle) dürfte wohl der starken Veränderung in Lebens- und Ernährungsweise, die diese meist vom Lande kommenden jungen Leute beim Eintritt in die Anstalt durchmachen, zuzuschreiben sein. Überhaupt scheint das Leben der Landleute der Ausbildung eines Unguis incarnatus nicht Vorschub zu leisten[1]), da sich nur 2 Landarbeiter unter jenen 71 Fällen befinden, obwohl die Basler chirurg. Poliklinik von der Landbevölkerung der umliegenden Teile der Schweiz, des Elsasses und Badens ziemlich stark frequentiert wird.

Dass die ärmeren Klassen vorwiegen, hat bei der Zusammensetzung des poliklinischen Publikums nichts direkt Beweisendes; immerhin bestätigt obige Zusammenstellung in Verbindung mit den Erfahrungen Dr. Haegler's aus

[1]) Vgl. die weiter oben citierte Angabe von *Dardignac.*

seiner Privatpraxis die theoretische Vermutung, dass die oft unzweckmässige Ernährung, mangelhafte Fusspflege und fabrikmässig nach der Schablone hergestellte Fussbekleidung der ärmeren Stadtbevölkerung das Entstehen eines Unguis incarnatus begünstigen.

Zu den einzelnen Fällen übergehend, beschränke ich mich auf Darstellung derjenigen, die ich im Interesse der vorliegenden Arbeit habe untersuchen können oder die sonst etwas sie Heraushebendes darbieten, indem ich bezüglich der Gesamtheit der übrigen Fälle nochmals bemerke, dass sie alle[1]) per primam heilten und keinen Anlass zu späterer Wiederaufnahme einer Behandlung irgend welcher Art gaben.

Fall 4. Frau Dr. B., Professorsgattin, 24 Jahre. Ung. inc. hall. sin. Eiterung beider Falze und des Nagelbetts. Operation in Bromäthylnarkose am 6. Mai 1892.

Unterm 15. November 1897 schreibt der Gatte auf mein Befragen, dass sich an der betreffenden Zehe nie Anzeichen eines drohenden Rückfalles des Leidens eingestellt hätten, dass das Fehlen des extirpirten Nagels keinerlei Beschwerden verursacht, noch auch die Funktion des Fusses irgendwie beeinträchtigt, und dass ein unregelmässig gestalteter, flacher Nagel sich, ohne irgend welche Beschwerden zu machen, gebildet habe.

Fall 6. Marie K., Dienstmagd, 26 Jahre. Ung. inc. hallucis utriusque. Operation in Bromäthylnarkose am 18. April 1893, *auf der einen Seite nach Emmert.*

Bei späterer Nachuntersuchung zeigte die nach *Haegler* operierte Seite völlige Heilung, die andere den Beginn eines Recidivs. Patientin verliess dann die Stadt.

Fall 7. Hermann S., Fabrikarbeiter, 16 Jahre. Ung. inc. hall. utriusque. Operation am 16. Mai 1893. Linkerseits wird die Haut nach der keilförmigen Excision der Falze mit Seide genäht.

Nachuntersuchung am 1. November 1897. Patient giebt an, dass er linkerseits einige Tage Schmerzen gehabt habe. Er sei in keiner Weise beim Gehen gehindert, finde überhaupt keinerlei

[1]) Nur ein Fall bildet eine Ausnahme. Der betr. Patient war aber ohne unser Vorwissen unmittelbar nach der Operation eine Stunde weit zu Fuss gegangen und stellte sich dann erst nach 10 Tagen mit nassem und stark beschmutztem Verband wieder vor.

Unterschied gegenüber der Zeit vor seiner Erkrankung an Unguis inc.

An beiden Grosszehen finden sich stark erbsengrosse, etwas unregelmässig verdickte, aber seitlich flach aufliegende Nägel, die aber den Raum zwischen den an die Stelle der Nagelfalze getretenen Längsnarben nicht ganz ausfüllen.

Fall 8. Rudolf K., Seidenfärber, 17 Jahre. Ung. inc. hall. sin. Operation am 3. Juli 1893 (Excision *beider* Nagelfalze).

Unterm 3. November 1897 schrieb der Vater des Patienten, dass dieser schon 2 Militär-Dienstübungen als Infanterist ohne die geringsten Beschwerden mitgemacht habe, und unterm 12. November schrieb der am Zürichsee weilende Patient selbst: «Ich bin gottlob bis auf diese Stunde gesund und wohl und habe seit der Operation nicht die geringsten Schmerzen verspürt. Nur hat der Nagel ein wenig eine andere Form angenommen, ist mir jedoch in keiner Weise verhinderlich oder lästig.»

Fall 13. Johannes G., Missionszögling, 20 Jahre. Ung. inc. digiti tertii pedis dextri. Die rechte Mittelzehe steht mit ihren 2 vordern Phalangen direkt unter der vierten Zehe. — Operation am 11. Juli 1893.

Der Operierte befindet sich jetzt in überseeischer Mission, habe aber an der operierten Zehe nie wieder irgend welche Beschwerden verspürt.

Fall 20. Eugen St., Seminarist aus dem Elsass, 17 Jahre. Ung. inc. hall. dextri. Ist schon zweimal anderwärts operiert worden, beide Male also mit Recidiv. Operation am 6. März 1894 (Excision *beider* Falze). Am 20. März findet sich alles bis auf einen kleinen Rest per primam geheilt.

Nachuntersuchung am 8. April 1895: Normale, etwas unebene Haut mit geringen, zum Teil nur ganz oberflächlichen Nagelrudimenten. Keinerlei Beschwerden.

Fall 21. Johann K., cand. med., 25 Jahre, benützte einen durch anderweitige Erkrankung veranlassten Spitalaufenthalt, um einen Ung. inc. hall. dextri, an dem er seit seinem 17. Jahre litt, operieren zu lassen. Operation am 15. März 1894 (nur der laterale Falz wird excidirt.)

Unterm 16. November 1897 schrieb mir der Operirte, Assistenzarzt an einem Kantonsspital, dass er mit dem Erfolg der an ihm s. Z. ausgeführten Operation sehr zufrieden sei, da er seither nie mehr Beschwerden an der betreffenden Zehe gehabt habe. Die Operationswunde sei in kurzer Zeit per primam geheilt gewesen. Allmählig sei aus der Matrix und dem medialen Falz wieder ein

Nagel hervorgewachsen, der aber ohne Berührung oder Verbindung mit der lateralen Zehenseite geblieben sei. Er habe seither selbst mit bestem Erfolg nach *Haegler* operirt.

Fall 26. Jakob G., Seidenfärber, 18 Jahre. Ung. inc. hall. *utriusque*. Operation am 29. November 1894 (Excision *je beider* Nagelfalze.)

Patient stellt sich wieder vor am 7. Januar 1895. Schöne Heilung. Völlige Arbeitsfähigkeit. Ein geringer Ansatz zur Nagelbildung, besonders im Nagelgrund.

21. August 1895. Beidseits ist die Grosszehe fast nur mit glatter Haut überzogen. Linkerseits ein geringer Nagelansatz. Rechterseits (ungefähr in der Gegend des Nagelgrundes) eine kleine Fistel. Incision in Bromäthylnarkose. Es findet sich ein kleiner, zurückgelassener Nagelrest, als Sequester gelöst. Excision. Naht mit Aluminiumbronze-Draht. Airolverband.

31. August 1895. Sehr schön per primam geheilt.

4. Februar 1896. Keine Spur eines Recidivs. Bohnengrosse Nagelrudimente. Vor dem linksseitigen eine kleine Narbe.

Fall 28. Friedr. S., Gerichtsweibel, 52 Jahre. Ung. inc. hall. dextri. Operation am 20. März 1894 (Excision des einen, lateralen Nagelfalzes). Jodoformcompressivverband.

Am 9. April 1894 geheilt aus der Behandlung entlassen.

Nachuntersuchung im November 1897: Abwesenheit jeder Spur von Recidiv. Flach aufliegender, verkümmerter neuer Nagel.

Fall 30. Alfred K., Commis, 17 Jahre. Ung. inc. hall. sin. Operation am 22. Juni 1894. Reaktionsloser Heilungsverlauf.

Nachuntersuchung am 5. November 1897: Lineäre Längsnarben an Stelle der völlig verstrichenen Nagelfalze. Nagelrudiment schwach bohnengross.

Fall 39. Edwin L. Missionszögling, 19 Jahre. Ung. inc. hall. dextri. Operation am 23. März 1895. (Excision *beider* Nagelfalze.) Airolverband.

12. April. Völlig geheilt.

24. Juni. Sehr schönes Resultat, aber kein Nagel. Keinerlei Beschwerden.

Fall 40. Jakob B., Gypser, 17 Jahre. Ung. inc. hall. dextri. Operation am 27. März 1895. (Excision des einen, äusseren Nagelfalzes und Exstirpation der betreffenden *Nagelhälfte*.)

3 Wochen später Entfernung des Nagelrestes, der dem Patienten Schmerzen verursachte und Excision des zweiten Nagelfalzes.

Nachuntersuchung im November 1897: Keine Spur von Nagelbildung. Flache Längsnarben an Stelle der Nagelfalze. Patient hat nie wieder irgend welche Beschwerden an der betr. Zehe gehabt.

Fall 41. Elisabeth J., Schneidersfrau, 36 Jahre. Ung. inc. hall. dextri. Beide Nagelfalze mit Granulationen gefüllt. Operation am 17. April 1895. Teilweise Excision des Nagelbettes, (weil ebenfalls in beginnender Vereiterung). Airolverband.

1. Mai. Verbandabnahme. Geheilt bis auf eine oberflächlich granulierte Stelle.

Nachuntersuchung am 10. November 1897. Sehr schönes Resultat. Nagelfalze verstrichen. Rechteckiger, ganz flacher Nagel.

Fall 45. Rudolf L., Spengler, 19 Jahre. Ung. inc. hall. dextri. Operation am 3. September 1895. (Excision *beider* Falze.

Nachuntersuchung im November 1897: Ein neuer bohnengrosser Nagel, etwas verdickt. Der äussere Nagelfalz ist gänzlich verstrichen; an Stelle des inneren findet sich eine seichte Furche. Alles reizlos. Patient hat nie Beschwerden gehabt.

Fall 49. Edwin L., Missionszögling, 20 Jahre. Wurde im vorigen Jahr auf der rechten Seite an Ung. inc. hallucis operirt.[1]) Jetzt linkerseits dieselbe Affektion. Operation am 23. Januar 1896 (Excision *beider* Falze).

Am 6. Februar total reizlos; fast völlig verheilt.

Nachuntersuchung im November 1897. Gleiches Resultat wie rechterseits.

Fall 51. Emil F., Schlosser, 17 Jahre. Ung. inc. hall. sin. Operation am 30. März 1896.

10. April: Alles per primam geheilt.

Nachuntersuchung im November 1897. Das Nagelbett ist vollständig aufgehoben; der neue Nagel etwas verbildet, an Grösse etwa $^1/_4$ des normalen; keinerlei Beschwerden.

Fall 52. Luise H., Magd, 21 Jahre. War vor längerer Zeit wegen ung. inc. hall. dextri operirt worden mit Excision nur des einen, äussern Nagelfalzes. Hat seit 3 Tagen heftige Schmerzen an der betr. Zehe. Die Untersuchung ergibt eine vom innern Nagelfalz ausgehende, subunguale Eiterung.

Operation am 26. Juni 1896 (Excision des medialen Nagelfalzes). Sublimatpriessnitz.

Dauernde Heilung.

Fall 56. Eugen W., Missionszögling, 19 Jahre. Ung. inc. hall. sin. Seit einem Jahre Eiterung, von dem äussern Nagelfalz

[1]) Vide Fall 39.

ausgehend. Vor 5 Wochen wurde im Missionshaus von anderer Seite eine Operation vorgenommen, die jedoch keine Heilung. brachte.

Operation am 5. November 1896. Schnelle Heilung.

Nachuntersuchung im November 1897: Sehr gutes Resultat. Keinerlei Beschwerden. Geringe Nagelneubildung, höckerig, aber flach aufliegend.

Fall 57. Felix G., Schüler, 10 Jahre, Ung. inc. hall. sin. Operation am 1. März 1897.

Nachuntersuchung im November 1897: Schmale lineäre Narben; Nagelfalze vollständig aufgehoben. Der Nagel liegt in $^2/_3$ der natürlichen Grösse flach dem Nagelbett auf. Keinerlei Beschwerden. Keine Deformität.

Fall 60. Andreas M., Zahntechniker, 16 Jahre. Ung. inc. hall. sin. Operation am 5. Juli 1896.

Nachuntersuchung im November 1897: Nagelfalze verstrichen; bohnengrosser neuer Nagel. Alles ohne irgend welche Beschwerden.

Fall 62. Fritz G., Schüler, 13 Jahre. Ung. inc. hall. sin Operation am 25. September 1897 (Excision *beider* Nagelfalze). Rasche Heilung per primam.

Nachuntersuchung im November 1897: Alles reizlos und frei von Beschwerden.

Fall 63. August K., Schreiner, 17 Jahre. Ung. inc. hall. dextri. Operation am 24. Januar 1898. (Excision des lateralen Falzes; der mediale wird intakt gelassen).

Nachuntersuchung am 25. Mai 1898: Sehr schönes Resultat auf der lateralen Seite, aber beginnende Incarnation am medialen Falz.

Ich schliesse noch einige zur Nachuntersuchung gelangte Fälle aus Dr. Haegler's Privatpraxis an.

Fall 67. Frl. B. C., 19 Jahre, ohne Beruf. Ung. inc. hall. sin.; in der Mitte des lateralen Falzes befinden sich die Granulationen. Seit 9 Monaten, angeblich nach Quetschung des Fusses durch ein Möbelstück.

Operation am 31. August 1894. (Excision *beider* Falze.) Primäre Heilung in 16 Tagen.

Nachuntersuchung am 12. April 1896: Kleiner, oberflächlich liegender, mit der Spitze etwas medianwärts gerichteter Nagel. Keine Längsfalze. Patientin hat nicht die mindesten Beschwerden mehr.

Fall 68. Frl. J. W., 16 Jahre, ohne Beruf. Ung. inc. hall. dextri. Seit 2 Jahren. Wurde bisher mit Ätzmitteln behandelt. Operation am 10. November 1895. (Excision *beider* Falze). Primäre Heilung in 14 Tagen.

Nachuntersuchung am 19. März 1897: Kleiner, oberflächlich aufliegender Nagel ohne Seitenfalze; derselbe ist etwas verdickt, macht aber keine Beschwerden.

Nach mündlichem Bericht der Eltern im Jahre 1898 ist Patientin dauernd ohne Beschwerden geblieben.

Fall 69. Frl. B. J., 18 Jahre, ohne Beruf. Ung. inc. halluc. sin. (am lateralen Rand, ungefähr in der Mitte). Seit 2 Jahren, *schon zweimal nach Emmert operiert*; jedesmal Recidiv nach 6 bis 8 Wochen. Operation am 20. Juni 1896 (Excision des lateralen Falzes); Primärheilung innerhalb von 14 Tagen.

Nach der Auskunft des Hausarztes ist kein Recidiv aufgetreten. Patientin ist durchaus ohne Beschwerden.

Fall 70. Herr *N. K.*, Kaufmann, 26 Jahre. Im September 1896 Huftritt durch ein Pferd; daran anschliessend akute Entzündung der rechten Grosszehe mit mässig progredientem Charakter.

Im Januar 1897 kommt Patient mit typischem Ung. inc. hall. dextri (am lateralen Nagelfalz, gegen den Querfalz zu, in Behandlung. Operation am 21. Januar 1897 (Excision beider Falze). Primärheilung in 12 Tagen.

Nachuntersuchung am 14. Januar 1898: Etwas verdickter, bohnengrosser Nagel ohne Seitenfalze. Keinerlei Beschwerden.

Fall 71. Herr G. A, Schüler, 17 Jahre. Ung. inc. hall. dextri (an beiden Nagelfalzen). Die Nagelspitze stark lateralwärts gekehrt, der Nagel zugleich in seiner Längsachse lateralwärts gedreht.

Operation am 12. September 1897 (Excision *beider* Falze) Primärheilung in 16 Tagen.

Nachuntersuchung am 10. Februar 1898: Kleiner Nagel ohne Seitenfalze, etwas verdickt. Reizlose Narben. Keinerlei Beschwerden.

Schliesslich bleibt mir noch die angenehme Pflicht, meinen verehrten Lehrern der Chirurgie, den Herren Prof. Dr. *Aug. Socin* und Dozent Dr. *Carl S. Haegler*, letzterem Herrn speziell auch für die Überlassung des Materials und sonstige Förderung meiner Arbeit, an dieser Stelle meinen aufrichtigsten und herzlichsten Dank auszusprechen.

Fig I.

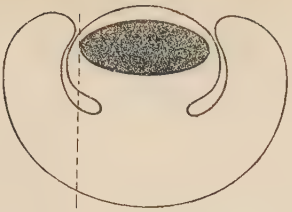

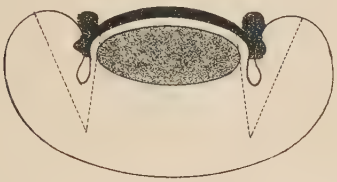

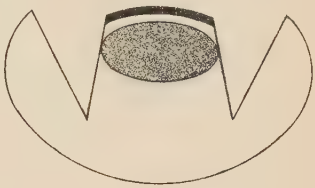



Fig. II.

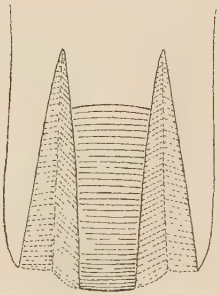

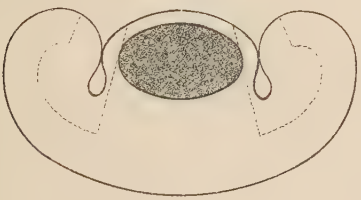

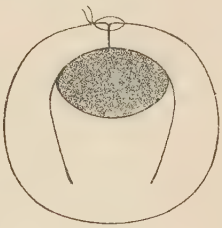

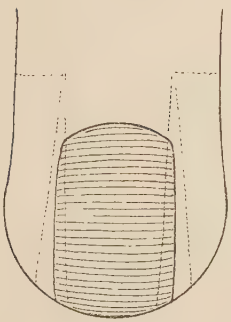
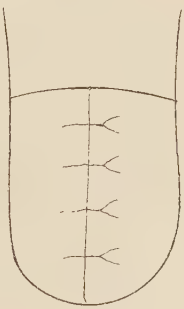
Fig. III.